

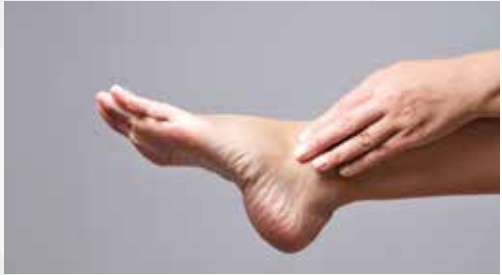
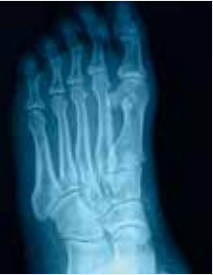
**EndoProthetik  
Zentrum der  
Maximalversorgung**

**BADEN-BADEN**



## **Patienteninformation Fuß**

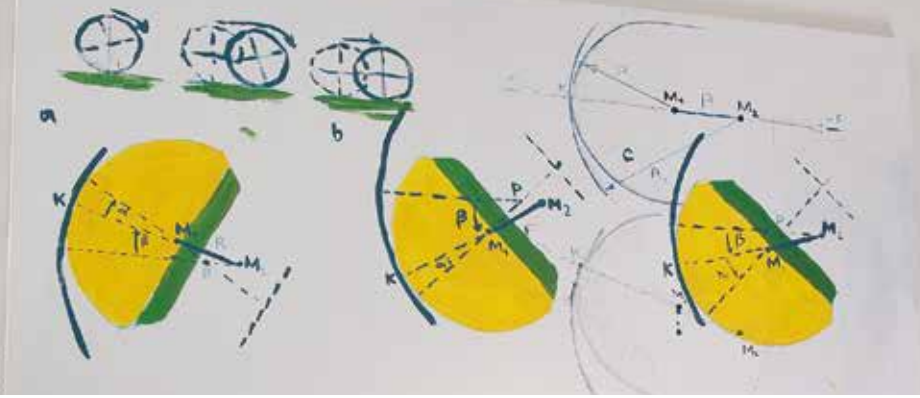


Information Fußchirurgie

Wir kümmern uns um alles,  
was Sie bewegt.



**KLINIKUM**  
MITTELBADEN



Liebe Leserinnen und Leser,

seit 2007 leite ich die Klinik für Orthopädie Baden-Baden. Hier ist eine kompetente Behandlung aller Erkrankungen des Bewegungsapparates von Kopf bis Fuß, vom Kleinkind bis zum alten Menschen möglich.

Jeder Mensch legt im Laufe seines Lebens im Schnitt über 100.000 km zurück und macht dabei 500.000 bis 1.000.000 Schritte im Jahr. Dabei hängt seine Mobilität entscheidend von der Gesundheit der Füße ab. Verletzungen beim Sport, im Beruf oder im Alltag, angeborene oder erworbene Fehlstellungen, Systemerkrankungen wie Rheuma oder Diabetes mellitus können diese schwer beeinträchtigen und zu Immobilität führen. Außerdem treten als Folge einer Störung am Fuß oder Sprunggelenk häufig Beschwerden an anderen Gelenken auf, wie z.B. am Knie- oder Hüftgelenk oder dem Kreuz- Darmbeingelenk.

Mit über 200 Fußoperationen im Jahr gehören diese Operationen nach dem Gelenkersatz (mehr als 700 OPs) zu einem der Schwerpunkte der Klinik für Orthopädie in Baden-Baden. Seit 2018 finden alle Operationen, die ambulant durchgeführt werden können, in unserem ambulanten Operationszentrum in Bühl unter der Leitung von Oberarzt Dr. Fortnagel statt.

Wir gehören im großen FOCUS Klinikvergleich seit 2012 jährlich zu den empfohlenen Orthopädischen Kliniken in Deutschland. Ich freue mich, seit 2014 auch bei den FOCUS-Top-Gelenkchirurgen gelistet zu sein. Meine Schwerpunkte liegen im Bereich Hüft- und Knieendoprothetik mit komplizierten Wechseln sowie der Fußchirurgie und Sprunggelenkprothesen.

Mit dieser Broschüre möchte ich Ihnen eine Ergänzung zu einem ärztlichen Gespräch mit dem Sie beratenden Arzt anbieten. Es werden Krankheitsbilder und ausgewählte Operationen in einfacher Weise erklärt.

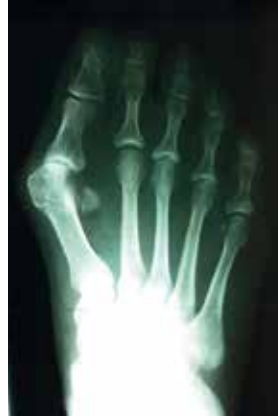Ihr

Prof. Dr. Marc N. Thomsen

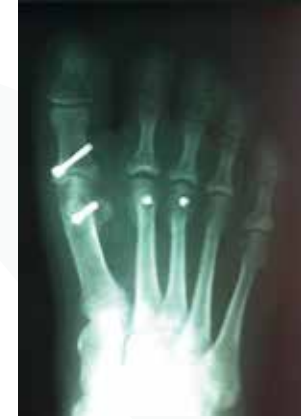Chefarzt der Klinik für Orthopädie

Leiter Endoprothetikzentrum der Maximalversorgung





Überlange Mittelfußköpfe 2 und 3



Rückversetzung und Fixation mit  
Titanschrauben nach Weil

## Der Vorfuß

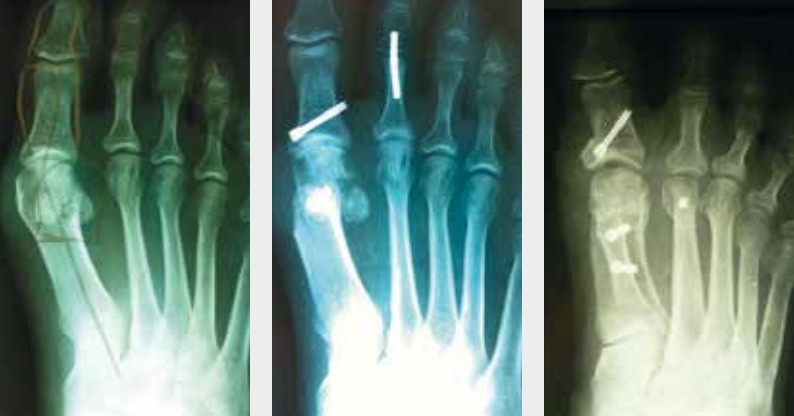Veränderungen und Krankheitsbilder am Vorfuß stellen einen Großteil der fußchirurgischen Probleme dar. Dabei sind die Probleme an der Großzehe (lateinisch: „hallux“) am häufigsten. Aber auch Fehlstellungen an den Kleinzehen, wie z.B. Hammerzehen, können Sie vor allem im geschlossenen Schuh plagen. Ursache für diese Krankheitsbilder ist meist die Verbreiterung des Vorfußes (Spreizfuß). Dieser Vorgang wird durch das Tragen enger, spitzer Schuhe mit erhöhtem Absatz begünstigt. Die zunehmende Fehlstellung kann zu einem fortschreitenden, schmerzhaften Gelenkverschleiß führen.

Die genaue Beurteilung dieser Füße ist wichtig, denn daraus ergibt sich jeweils ein unterschiedliches Behandlungskonzept.

## Der Spreizfuß

Weichen die Mittelfußknochen auseinander, sprechen wir von einem Spreizfuß. Die größte Abweichung erfolgt dabei am 1. und 5. Zehenstrahl, da diese Mittelfußknochen mit Gelenken an der Fußwurzel verbunden sind, die ein höheres Bewegungsausmaß besitzen. Durch die Verbreiterung des Vorfußes mit Ausbildung eines Hallux valgus treten häufig Beschwerden durch Druck im Konfektionsschuh auf. Außerdem können Schmerzen am Vorfußballen (Metatarsalgie) vorkommen.

Konservativ stehen Einlagen, Bandagen und muskelkräftigende Übungen sowie die Wahl entsprechenden Schuhwerks zur Verfügung. Wird dadurch keine Besserung erreicht, ist eine Operation zu empfehlen. Je nach Beschwerden und Fehlstellung kommen knöcherne Umstellungen (Weil-Osteotomie) zum Ausgleich des Längenmissverhältnisses der Mittelfußknochen oder Weichteileingriffe zum Einsatz.



Typischer Hallux valgus

Nach Chevron Operation

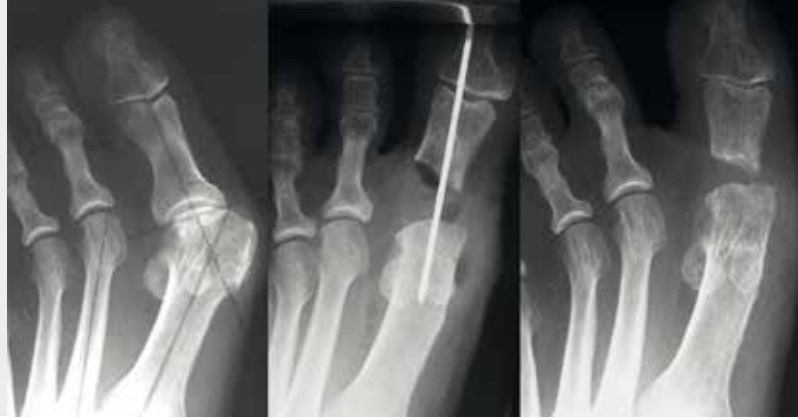Nach Scarf Operation

## Hallux valgus

Der prominente Großzehenballen ist in den Industrieländern eine der häufigsten Fehlstellungen am Fuß. Für diese Schiefstellung der Großzehe zum Fußaußenrand ist oft die Verbreiterung des Vorfußes die Ursache. Die dadurch bedingte Mitverlagerung bestimmter Sehnen bewirkt, dass sich diese Fehlstellung immer weiter verschlimmern kann. Meist wird dies begleitet von einem Abweichen des 1. Mittelfußknochens zum Fußinnenrand. Besteht die Fehlstellung lange und nimmt im Verlauf zu, so treten meist begleitende Probleme auf, wie Fehlstellungen der übrigen Zehen (Hammerzehen), Schmerzen am Zehenballen (Metatarsalgien) oder Hühneraugen.

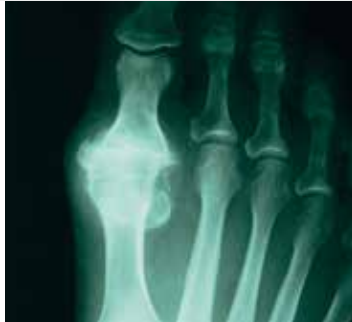Da sich in den letzten Jahren die Fußchirurgie rasant entwickelt hat, können heute zum Teil schonendere und sicherere Operationen angeboten werden. Ziel ist es dabei, diese Fehlstellungen zu beheben, die weichteiligen Strukturen wie Sehnen und Bänder wieder in ihre anatomisch korrekte Richtung zu bringen und dabei die Gelenke zu erhalten. Je nach Grad der Fehlstellung wird der operative Eingriff geplant.

Hierbei wird beachtet, dass das Zusammenspiel von Knochen und Weichteilen wieder in die gewünschte anatomische Form gebracht wird. Abhängig vom Grad der Fehlstellung wenden wir international etablierte Verfahren an: z.B. Chevron, Scarf – und proximale Metatarsale Osteotomie. Begleitet werden diese knöchernen Eingriffe immer von den entsprechenden Weichteilkorrekturen.

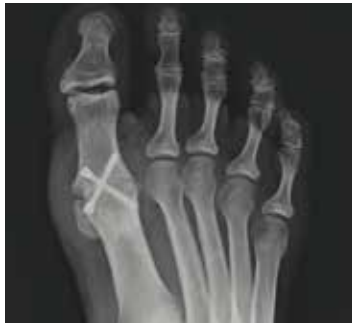

Interpositionsarthroplastik (Brandes)

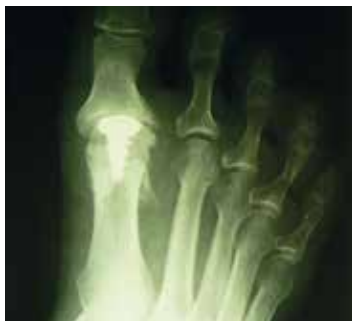Rechts: 20 Jahre nach der Operation



Aufbrauch des  
Gelenkspaltes



Versteifung des  
Großzehengrundgelenks



Prothese

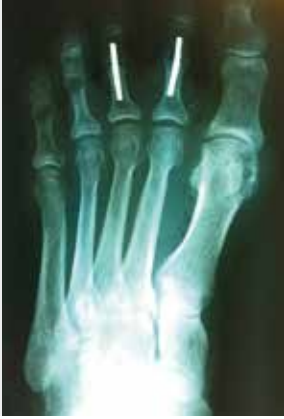## Hallux rigidus

Die Abnutzung (Arthrose) am Großzehengrundgelenk bedingt eine Bewegungseinschränkung sowie Schmerzen und wird Hallux rigidus genannt. Oft tritt die Erkrankung an beiden Füßen in unterschiedlicher Ausprägung auf. Im Zuge der Arthrose bilden sich Knochenanbauten am Mittelfußköpfchen und Großzehengrundglied aus, die von außen als Vorwölbung zu sehen und zu tasten sind.

Abhängig von den Beschwerden und Wünschen des Patienten führen wir die Behandlung orientiert an den Schweregraden der Erkrankung durch:

- Cheilektomie (Abtragung der Knochenleisten bei geringen Veränderungen)
- Versteifung (wenn das Endgelenk noch gut beweglich ist)
- Prothese (selten, da noch keine sehr guten Langzeitergebnisse)
- Interpositionarthroplastik (Brandes)

Die unterschiedlichen Verfahren haben verschieden lange Nachbehandlungszeiten (zwei bis acht Wochen). Das muss mit Ihnen besprochen werden.



Einsatz kleiner Titanimplantate

## Hammer-, Krallen- oder Klauenzehen

Als Hammerzehe wird die Fehlstellung bezeichnet, bei der sich die Zehen zusammenkrümmen und nach oben zum Fußrücken hin zurückziehen. Verlieren die Zehengelenke dabei an Beweglichkeit, liegt dann eine sogenannte rigide Deformität vor. Je nach Stellung der Zehe und der Rigidität werden die Zehen auch als Krallen- oder Klauenzehen bezeichnet. Außer dem kosmetisch störenden Bild treten oft Hühneraugen (Hyperkeratosen oder Clavi) an den steifen hochstehenden Gelenken mit entsprechender Druckempfindlichkeit auf.

Als ursächliche Therapie bleibt in der Regel nur die Operation, wobei bei Vorliegen eines Hallux valgus dieser immer in die Korrektur mit einbezogen werden sollte.

Es kommen Eingriffe an den Knochen (Operation nach Hohmann) sowie an den Weichteilen (Kapsellockerungen, Sehnentransfers) zur Anwendung. Hierbei kommen heute, anstelle der herkömmlichen Drähte, kleine Titanimplantate zum Einsatz.

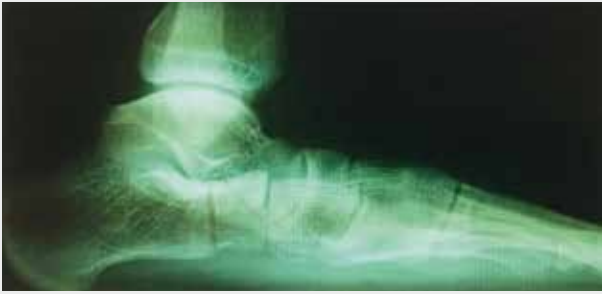## Morton Neurom und Neuralgie

Ein Morton Neurom tritt an den die Zehen versorgenden Nerven am Vorfuß auf. Diese Nerven laufen zwischen den Mittelfußknochen und spalten sich an den Zehengrundgelenken in ihre Endäste auf. Aufgrund von verschiedenen Ursachen (vor allem Spreizfuß) werden diese Nerven irritiert, entzündet und verdicken sich.

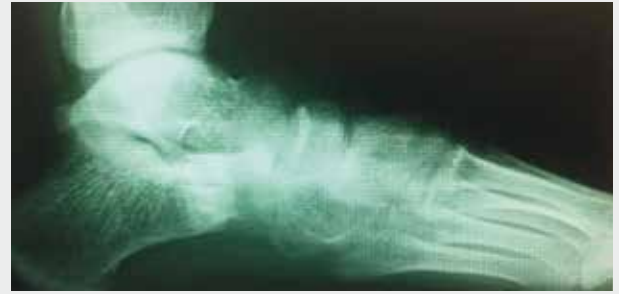Begleitend bildet sich häufig Schleimbeutelgewebe, das auch entzündlich verändert ist. Der betroffene Patient klagt über ein Einschlafen oder brennende Schmerzen am Vorfuß oder den Zehen, oft beim Tragen von festem, engem Schuhwerk. Werden die Schuhe ausgezogen, tritt oft eine schnelle Besserung ein.

Neben der Krankengeschichte und der körperlichen Untersuchung führt die Kernspintomographie (MRT) meist zur eindeutigen Diagnose.

Die Therapie richtet sich nach der Schwere und dem Verlauf der Beschwerden. Oft kann durch individuelle Einlagenversorgung und Injektionen oder Medikamenteneinnahme eine kurz- bis mittelfristige Besserung erzielt werden. Bei ausbleibendem Erfolg oder Wiederauftreten der Symptome muss jedoch eine Operation in Erwägung gezogen werden. Dabei kommt die Befreiung (Neurolyse) oder die Entfernung des Nervs in Frage.



Durchgetretener Plattfuß vor Korrektur



Nach Korrektur mit Calcaneusverlängerung

## Der Rückfuß

Als Rückfuß wird in der Fußchirurgie meist die Fußwurzel bezeichnet. Bei vielen Fußproblemen spielen diese sechs Knochen eine entscheidende Rolle: Plattfuß, Hohlfuß und Klumpfuß seien als bekannte Fehlstellungen genannt. Aber nicht nur die Knochen, sondern auch die vielen Bänder und Sehnen, die hier ansetzen sowie die Blutgefäße und Nerven, welche hier passieren, müssen bei Schmerzen oder Funktionsverlust genau beurteilt werden.

## Der Plattfuß

Bei der Abflachung der Fußlängswölbung spricht man von einem Senk- oder Plattfuß. Kippt die Ferse dabei verstärkt nach außen, knickt der Fuß also ein, wird die Fehlstellung als Knick-senkfuß bezeichnet. Es gibt unterschiedliche Schweregrade, wobei man bei der Beurteilung eines Plattfußes auch die Entwicklung des Fußes berücksichtigen muss. So tritt beim Kind im Vorschulalter eine geringe Plattfußstellung regelhaft auf und bedarf im Allgemeinen keiner Therapie. Im Schulkind-Alter normalisiert sich die Fußstellung zunehmend.

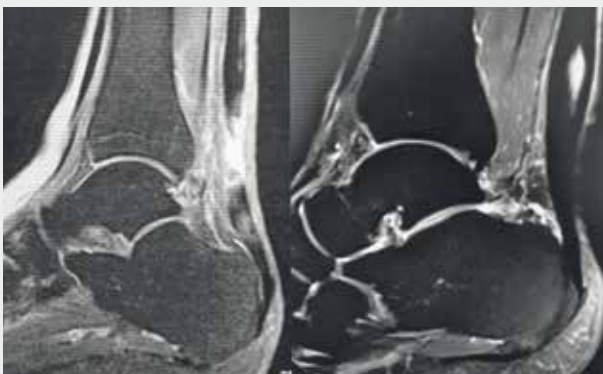Spätestens bis zum Ende des Wachstums jedoch sollte eine Ausrichtung der Fußwölbung eingetreten sein. Ausgeprägte Fehlstellungen im Kindes- und Jugendalter, trotz intensiver Physiotherapie über mehrere Monate, sollten jedoch operativ versorgt werden, vor allem wenn Schmerzen auftreten. Dabei wenden wir meist die Arthrorise des Rückfußes oder die Calcaneusosteotomie nach Evans an.

Tritt die Fehlstellung erst im Erwachsenenalter auf, wird sie meist durch eine Sehnenkrankung verursacht. Bei der sogenannten Tibialis posterior Dysfunktion ist die Sehne narbig verändert oder gar gerissen. Bei leichteren Fällen wird eine Gipsruhigstellung durchgeführt, schwerere Formen müssen meist mit Operationen an den Sehnen, Knochen oder Gelenken behandelt werden.

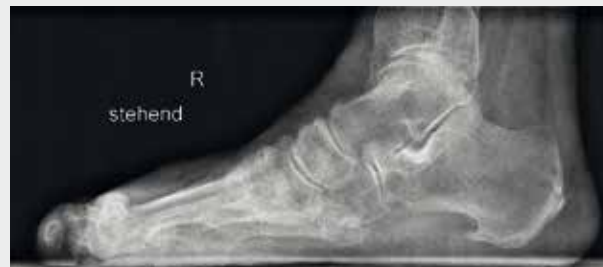## Der Hohlfuß

Ist das Fußlängsgewölbe sehr stark gekrümmt und tritt der Patient hauptsächlich mit der Ferse und dem Ballen auf, spricht man von einem Hohlfuß. Dabei bildet sich ein erhöhter Rist aus. Je nach Ausprägung bemerkt der Patient die Fehlstellung kaum, kann aber auch an erheblichen Schmerzen leiden. Nicht selten findet sich ein „Ballen-Hohlfuß“ im Rahmen einer neurologischen Erkrankung, den sogenannten HSMN (Hereditäre Sensomotorische Neuropathie) Erkrankungen, auch bekannt als „Charcot-Marie-Tooth“-Krankheit.

Die Behandlung geht von orthopädischer Schuhversorgung bis hin zur operativen Verpflanzung von Sehnen, Knochenverschiebungen und Gelenkversteifungen. Die Wahl der Therapie wird bestimmt vom Ausprägungsgrad der Fehlstellung, dem Alter des Patienten und der jeweiligen Grunderkrankung.



Achillessehnenriss (links), chronische Achillessehnenreizung mit Einblutungen (rechts)



## Fersensporn

Als Fersensporn werden knöcherne Anbauten am Fersenbein bezeichnet, die entweder im Bereich des Ansatzes der Achillessehne oder der Fußsohlenbindegewebeplatte (Plantarfaszie) sowie an der Stelle der ehemaligen Wachstumsfuge (Apophyse) auftreten und meist durch eine erhöhte Gewebespannung oder direkte Druckbelastung, z.B. im Schuh, entstehen. Sie können eine Reizung des umgebenden Gewebes mit lokaler Entzündung, Schwellung, Schmerzen und Ausbildung eines Schleimbeutels (Bursitis) verursachen.

Je nach Lokalisierung des Fersensporns und nach Stärke der Beschwerden werden konservative (Physiotherapie, Massage, Elektrotherapie, Ultraschall, Medikamente, Stoßwellentherapie, Bestrahlung) oder operative (Abtragung des entzündlichen Gewebes bzw. der Verkalkung) Maßnahmen ergriffen.

## Arthrosen der Fußwurzel

Besonders die Gelenke zwischen den Mittelfußknochen und der Fußwurzel können im Laufe des Lebens überlastet werden, so dass sich Verschleißerscheinungen entwickeln. Rheumatische Erkrankungen spielen dabei oft eine wichtige Rolle. Neben Schmerzen und Bewegungseinschränkung im Gelenk können Beschwerden durch raumfordernde Knochenanbauten auftreten, die im Gelenkbereich gebildet werden. Bei zunehmender Gelenkerstörung tritt als Folge eine

## Erkrankungen der Achillessehne

Die Achillessehne überträgt als stärkste Sehne des menschlichen Körpers ein Mehrfaches des Körpergewichts vom Unterschenkel über das Sprunggelenk auf die Ferse. Die dabei auftretenden Belastungen hinterlassen oft Spuren in Form von kleinen Verletzungen in der Sehne, die zunächst un bemerkt bleiben können. Daraus kann sich eine Schädigung entwickeln, welche bei einer plötzlichen Anspannung (Sprinten, Springen) zu einem Zerreißen der Sehne führt (Achillessehnenruptur), speziell beim untrainierten Freizeitsportler. Häufen sich die Verletzungen der Sehne im mikroskopischen Bereich, tritt ein dauerhafter Reizzustand auf (Achillodynie), der mit Schwellung und Schmerz einhergeht. Begleitend tritt meist eine Entzündung des Sehnenhüllgewebes auf (Peritendinitis).

Eine andere Ursache für solche Reizzustände können auch Verkalkungen im Sehnenansatz oder eine vergrößerte Knochenkante am Fersenbein sein (Haglundexostose).

Die Therapie richtet sich nach dem Ausmaß und der Ursache der Schädigung sowie nach den Ansprüchen der Patienten. Wenn mehrfach konservative Therapiemaßnahmen ohne anhaltenden Erfolg bleiben, können operative Maßnahmen an der Sehne (Sehnennaht, Nekrosenabtragung, Sehnenrekonstruktion) oder am Knochen (Exostosenabtragung) zur Anwendung kommen. Diese führt, kombiniert mit der entsprechenden postoperativen physikalischen und physiotherapeutischen Therapie, in den meisten Fällen zurück zur vollen und schmerzfreien Funktionalität.





Fehlstellung und schwere Funktionsstörung der Fußwurzel auf. Neben Schmerzmedikamenten und Tragen von speziell zugerichtetem Schuhwerk kommen je nach Beschwerden operative Eingriffe in Frage. Dabei werden die Gelenke von den Knochenanbauten befreit oder versteift (Arthrodese).

Nach einer Versteifung im Bereich der Fußwurzel hat der Patient in der Regel nur unwesentliche Funktionseinschränkungen, da auch beim Gesunden die Bewegungsausschläge der Fußwurzel sehr gering sind.

## Der rheumatische Fuß

Im Bereich Fuß und Sprunggelenk wirkt sich die Systemerkrankung Rheuma vor allem auf die Sehnen und Sehnscheiden sowie auf die Gelenkschleimhaut (Synovialis) und schließlich auf die Gelenke aus. Es treten chronische Entzündungen von wechselnder Intensität auf, die die Sehnscheiden oder Gelenke anschwellen lassen und mit Schmerzen und Bewegungseinschränkungen einhergehen. Auf Grund dieser wiederholten Entzündungen verändern sich die Sehnen und Gelenke: Es kommt zu sogenannten degenerativen Veränderungen, im Zuge derer die Sehnen sogar reißen können und sich in den Gelenken eine Arthrose entwickelt.

Um diese Prozesse zu verhindern oder aufzuhalten, ist eine intensive Betreuung durch einen Rheumatologen zu empfehlen. Es werden Medikamente verordnet, die regelmäßig

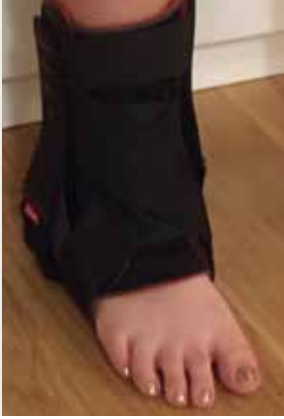oder im akuten Entzündungsstadium einzunehmen sind (Basismedikation, Bedarfsmedikation).

Neuere Untersuchungen haben ergeben, dass gerade im Bereich Sehnen und der Gelenkschleimhaut eine frühzeitige Operation auch einen prophylaktischen Effekt hat. Dabei werden die entzündlichen Veränderungen in den Sehnscheiden und an der Gelenkschleimhaut vollständig abgetragen. Die sich nachbildenden Schleimhäute haben eine deutlich geringere Potenz zur Entwicklung entzündlicher Faktoren, so dass die Sehnen und Gelenke langfristig weniger angegriffen werden.

An den Sehnen und kleineren Gelenken führen wir deshalb offene Operationen (z.B. Synovektomien) durch, an den großen Gelenken (oberes und unteres Sprunggelenk) offene und arthroskopische Eingriffe.

Sollten die Sehnen bereits deutlich geschwächt oder gar zerrissen sein, muss jedoch eine Rekonstruktion der Sehne durch Naht oder Umsetzen einer anderen Sehne (Sehnen-transfer) erfolgen.

Bei Arthrosen der Gelenke steht beim Rheumatiker der Erhalt der Beweglichkeit im Vordergrund. Deswegen führen wir Gelenkrevisionen, Umstellungsoperationen oder, vor allem am oberen Sprunggelenk, den künstliche Gelenkersatz (Prothese) durch. In manchen Fällen muss jedoch auch eine Arthrodese (Gelenkversteifung) erfolgen.



Patient mit Schiene



## Das Sprunggelenk – Kapsel-, Band- und Knorpelverletzungen

Die Verletzungen des Kapselapparates am Außenknöchel ist die häufigste im Bereich des Fußes und Sprunggelenks.

Besonders beim Sport, beim Fußball, Basketball, Volleyball oder Tennis, aber auch im Beruf oder Alltag „knicken“ täglich allein in Deutschland mehrere tausend Menschen um.

Als Basisuntersuchung wird in aller Regel eine Röntgenaufnahme des Sprunggelenks angefertigt, um die Knochen zu beurteilen. Ist eine knöcherne Verletzung ausgeschlossen, wird eine Ruhigstellung des Sprunggelenks durch eine Bandage, in schweren Fällen eine Kunststoffschiene und eine Entlastung des Beines für einige Tage bis Wochen sowie eine Sportpause für einige Wochen empfohlen.

Sollten im weiteren Verlauf noch Beschwerden auftreten, muss das Sprunggelenk erneut untersucht werden. Neben einer erfolgten schlechten Vernarbung der Außenbänder, mit daraus resultierender Instabilität des Gelenks, können beim Unfall weitere Strukturen geschädigt worden sein. Dazu zählen das Knöchelgabel-Band (Syndesmose) sowie der Knorpel an Sprung- und Schienbein (Flake-Fraktur, Osteonekrosis dissecans) oder auch das Innenband. Um diese Verletzungen genau identifizieren und behandeln zu können, empfehlen wir die Durchführung einer Kernspintomographie (MRT) oder weitere Spezialuntersuchungen.

Bei starken, anhaltenden Beschwerden führt oft nur die Operation zur langfristigen Besserung. Dazu werden die Bänder genäht oder rekonstruiert (Bandersatzplastik) und wenn nötig, die Knöchelgabel mit einer Schraube bis zur Ausheilung der Bänder fixiert (Stellschraube).

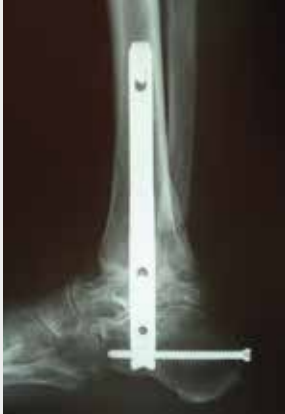Am Knorpel kommen arthroskopische und offene Operationen zum Einsatz. Dabei wird der verletzte Knorpel geglättet, der Ersatz durch knorpelähnliches Bindegewebe angeregt (Microfracturing).

In wenigen ausgewählten Fällen kann auch eine Knorpelzelltransplantation erforderlich sein.

Bei Nichtbehandlung dieser Verletzungen tritt meist eine fortschreitende Arthrose des Sprunggelenks auf.

## Die Sprunggelenk-Arthrose

Wie an allen anderen Gelenken des Körpers können auch am oberen, als auch am unteren Sprunggelenk Abnutzungsercheinungen vorkommen, welche als Arthrose bezeichnet werden. Nach dem Bruch eines am Gelenk beteiligten Knochens, nach Knorpelschäden oder bei Bandinstabilitäten und Systemerkrankungen wie Rheuma treten Schmerzen, Schwellneigung und Bewegungseinschränkung, vor allem bei Belastung, auf. Die Krankengeschichte, die Untersuchung und das Röntgenbild führen meist zur sicheren Diagnose.



Versteifung mit einem Titan Nagel



Versorgung mit einer Prothese des oberen Sprunggelenks und Versteifung des unteren Sprunggelenks

Zur Behandlung muss man oberes und unteres Sprunggelenk gesondert betrachten. Wenn konservative Maßnahmen, wie Physiotherapie, Bandagen, Entlastung, Spritzkuren oder Medikamente keine Besserung der Beschwerden bewirken, sollte eine Operation in Erwägung gezogen werden.

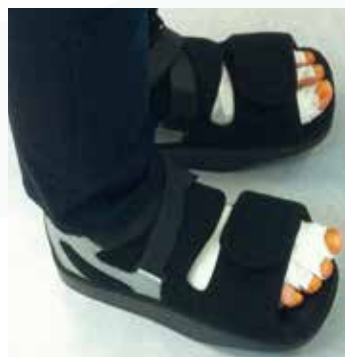Am oberen Sprunggelenk steht neben der Gelenkspiegelung (Arthroskopie), bei der Gelenkschleimhaut und Knochenüberstände abgetragen werden können, auch die Gelenkversteifung (Arthrodese) oder der künstliche Gelenkersatz (Prothese) zur Verfügung. War der prophetische Ersatz des oberen Sprunggelenks im Vergleich zu den anderen großen Gelenken wie Hüfte, Knie oder Schulter bis vor ca. 10 Jahren noch wenig Erfolg versprechend, so können wir heute auf mehrere Prothesentypen zurückgreifen, die sich in wissenschaftlichen Studien bewährt haben. Unser Ziel ist es, möglichst die Mobilität des Gelenks zu erhalten und damit die Nachbargelenke zu schonen.

Am unteren Sprunggelenk wird in der Regel auf das bewährte Verfahren der Arthrodese zurückgegriffen, da der ohnehin geringe Bewegungsumfang dieses Gelenks von den angrenzenden Gelenken gut übernommen werden kann.

## Die Nachbehandlung

Im Klinikum Mittelbaden Baden-Baden Balg besprechen wir mit Ihnen die Art und den Umfang der Nachbehandlungsmaßnahmen. Je nach Operation benötigen Sie für 2 bis 6 Wochen Ihre Gehstützen.

Manche Patienten kommen sogar ganz ohne und nur mit dem Vorfußentlastungsschuh aus, selbst bei beidseitigen Operationen.



Vorfußentlastungsschuh



## Was erwartet Sie im Krankenhaus?

Eine eingehende Untersuchung vor der Operation dient dazu, mögliche Risiken frühzeitig zu erkennen und vorbeugende Maßnahmen zu treffen. Im Idealfall ist aber alles schon durch Ihren Hausarzt abklärend eingestellt. In Bezug auf Medikamente und Narkose wird Ihr behandelnder Arzt mit Ihnen sprechen und Sie umfänglich informieren. Mit Ihrem Anästhesisten besprechen Sie die für Sie günstigste Form der Narkose.

Was Sie an wichtigen Unterlagen ins Krankenhaus mitnehmen sollten:

- Vorhandene Röntgenbilder
- Untersuchungsunterlagen Ihres Allgemein-/Facharztes
- Medikamentenliste von einweisendem Arzt (evtl. mit Dosierung)
- Einweisungsschein des behandelnden Arztes
- Krankenversicherungskarte, evtl. Zusatzversicherungsunterlagen



# EndoProthetik Zentrum der Maximalversorgung

**BADEN - BADEN**



Klinikum Mittelbaden Baden-Baden Bühl  
**Baden-Baden Balg**  
Balger Straße 50  
76532 Baden-Baden  
Telefon 07221 91-2535  
m.weinstock@klinikum-mittelbaden.de



Mat.-Nr. 333629 - Stand Juni 2018

[www.endoprothetikzentren-mittelbaden.de](http://www.endoprothetikzentren-mittelbaden.de)  
[www.klinikum-mittelbaden.de](http://www.klinikum-mittelbaden.de)